

Mise en évidence par vidéo d'une séquence érection - désaturation - apnée


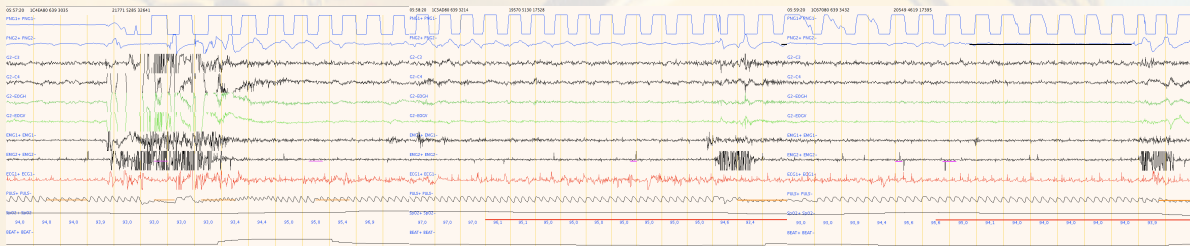
Cugy Didier^{1,2}

¹ Pavillon de la mutualité – Bordeaux – France

² CHU Pellegrin – Bordeaux – France

Observation :

L'enregistrement polysomnographique synchronisé avec l'enregistrement vidéo nous a permis de mettre en évidence chez un homme de 59 ans une séquence caractéristique débutant par une érection suivie d'une chute de la saturométrie (qui évolue de 97% à 93%) puis de l'apparition d'évènements respiratoires obstructifs. Cette séquence est précédée d'une période de sommeil paradoxal interrompue par un éveil suivi d'un passage en décubitus dorsal. L'analyse du signal de saturométrie ne permet pas de le mettre en rapport, de façon simple la survenue de l'épisode de désaturation avec des évènements respiratoires du sommeil ni avec le changement de position.



Hypothèse relative :

Cette observation est très probablement caractéristique des interactions pouvant exister entre le système nerveux central et les effets vasculaires mis en jeu dans l'érection notamment en ce qui concerne le rôle du NO qui peut être impliqué comme médiateur à la fois dans l'érection (1) et dans l'obstruction nasale(2).

Bibliographie :

- (1) Neurophysiological basis of penile erection. F. B.M. PRIVIERO & al, acta pharmacol sin 2007 Jun; 28(6): 751-755
- (2) Sildenafil and nasal obstruction. M. MOTAMED & al, J Otolaryngol. 2003 Aug; 32(4): 259-61